



47426-11

## O zmianach w układzie nerwowym zwierząt po wycięciu gruczołu tarczycowego.

Podał

Dr. Mieczysław Switalski.

Gruczoł tarczycowy uważali anatomowie aż do połowy obecnego stulecia za szczątek płodowy, który dla ustroju niema żadnego znaczenia. Warton sądził, że służy on tylko do nadania kształtu szyi; Luschka przyznaje mu znaczenie ochronne dla naczyń i nerwów szyi przed uciskiem mięśni okolicznych; Martin opisuje gruczoł tarczycowy, jako narząd, służący do okrycia krtani i wzmocnienia głosu. Dalej niektórzy uważali go za narząd chroniący mózg od przekrwienia, bądź to przez to, że uciska tętn. dogłową (*carotis*), bądź też, że w tem miejscu tworzy się wskutek jego obecności uchyłek. (Guyon). Zupełnie przeciwnego zdania są Waldeyer, Liebermeister i inni; sądzą bowiem, że zapobiega on powstaniu niedokrewności mózgu. Zapatrywania te, nie oparte na żadnych doświadczeniach, należą dzisiaj do historii.

Dopiero z postępem chirurgii, kiedy z powodu wola zaczęto usuwać gruczoł tarczycowy, przekonano się, że zabieg ten nie jest obojętnym, jeżeli wyluszczone cały gruczoł.

Pierwsze spostrzeżenia w tym kierunku zawdzięczamy Kocherowi, który zauważył, że zupełne usunięcie tego gruczołu pociąga za sobą naruszenie czynności umysłowych

Waldes

i postępujące charłactwo, kończące się ostatecznie śmiercią. Obraz chorobowy w tych przypadkach nazwał on „cachexia strumipriva“. Prawie równocześnie Schiff robił doświadczenia na zwierzętach (na psach) i doszedł do przekonania, że wycięcie gruczołu tarczycowego pociąga u nich po kilku dniach śmierć wśród objawów ciężkiego schorzenia. Te spostrzeżenia dały powód do całego szeregu dalszych doświadczeń na rozmaitych zwierzętach, które miały na celu wyjaśnić znaczenie gruczołu tarczycowego dla ustroju. Schiff sądził początkowo, że śmierć psów po wycięciu gruczołu tarcz. (*thyroidectomy*) jest następstwem przecięcia nerwów do gruczołu dochodzących; przekonał się jednak, że tak nie jest. Podczas gdy zwierzęta znosiły bardzo dobrze poprzecinanie wszystkich nerwów, dochodzących do gruczołu tarczycowego z 60 psów, którym wspomniany autor wyciął gruczoł tarczycowy, pozostał tylko jeden przy życiu. Nie sprawdziło się również przypuszczenie Munka, Drobnika i innych, by śmierć po operacji była następstwem zakażenia drobnoustrojami. Zwierzęta, którym zadawano głębokie rany na szyi, znosiły te doświadczenia dobrze, pomimo, że rany te ropiały, a jeżeli które zwierzę zginęło, to śmierć następowała wśród zupełnie innych objawów, niżeli u tych, którym wycięto gruczoł tarczycowy, a rana goiła się przez rychłozrost.

Wobec dalszych doświadczeń nie długo utrzymywało się mniemanie, jakoby podrażnienie nerwów przy operacji wywoływało objawy chorobowe i śmierć zwierzęcia, gdyż drażnienie ich bodźcami mechanicznymi, chemicznymi i prądem elektrycznym, bez wycięcia gruczołu tarczycowego nie wywoływało u zwierząt znacznych zaburzeń. Tak samo musimy odmówić gruczołowi tarczycowemu znaczenia narządu krwiotwórczego. Wobec bezpodstawności wszystkich poprzednich teoryj najbliższem prawdy było przypuszczenie, że gruczoł ten wydziela jakąś istotę, która ważną odgrywa rolę w przemianie materji i w ten sposób spełnia w ustroju swe doniosłe zadanie. Za prawdziwością tego zapatrywania, które

dzisiaj prawie nie ulega wątpliwości, przemawiają tak doświadczenia na zwierzętach, jakoteż spostrzeżenia kliniczne.

Jeżeli zwierzęciu, u którego udało nam się poprzednio przeszczepić gruczoł tarczycowy pod skórę, albo też do jamy brzusznej, usuniemy cały gruczoł jego własny, zwierzę to nie zapada zupełnie na zdrowiu; jeżeli następnie po pewnym czasie usuniemy gruczoł poprzednio przeszczepiony, zwierzę ginie wśród tych samych objawów, jakim ulegają zwierzęta, którym usunięto gruczoł bez poprzedniego przeszczepienia. Jest to dowodem, że nie chodzi tutaj o to, ażeby gruczoł był na szyi, lecz, że dla ustroju obojętnem jest, gdzie się on znajduje, bo czynność jego nie ustawała. Za temsamem przemawiają doświadczenia częściowego wycięcia gruczołu i ta okoliczność, że zwierzęta tak długo znoszą dobrze brak gruczołu tarczycowego, jak długo dostarczamy im tego gruczołu w pokarmach. Kliniczne spostrzeżenia obrzęku śluzkowego (myxoedema), w przebiegu którego leczenie przez podawanie gruczołu tarczycowego, bądź to, jako takiego, bądź to w postaci wyciągu odnosi skutek dodatni, zdaje się przemawiać za prawdziwością ostatniej teorii. Niestety, niewiemy do dzisiaj, jaka jest ta istota, wydzielana przez gruczoł tarczycowy, jakie spełnia zadanie w przemianie materii i jakimi drogami dostaje się do krwi obiegu.

Początkowo, kiedy robiono doświadczenia na zwierzętach, sądzono, że nie wszystkie jednakowo oddziałują na brak gruczołu tarczycowego. Horsley robi następujące zestawienie: charłactwa (cachexia) niema: u ptaków i gryzoniów. Charłactwo występuje powoli: u przeżuwaczy i jednokopytnych. Charłactwo występuje powoli, ale pewnie: u ludzi i małp. Charłactwo ciężkie: u mięsożernych.

Mylne to mniemanie było następstwem błędów i niedokładności podczas operacji. I tak, niektórzy autorowie nie wycinali zupełnie gruczołu tarczycowego, a usuwali tylko śliniankę podżuchwową, w przekonaniu, że to jest gruczoł tarczycowy; dalej zwierzęta mają dość często gruczoł do-

datkowy, który, jeżeli nie zostanie wyjęty, zwierzę po kilku dniach powraca do zdrowia, gdyż ten bierze na siebie rolę zastępczą. Niektóre zwierzęta, jak n. p. króliki, mają bardzo często dwa małe gruczoły poniżej płatów bocznych, których usunięcie, z powodu ich małości, jest trudne. U szczurów gruczoł tak ściśle jest zrosnięty z tchawicą i przełykiem, że wyłuszczenie jego bez nabycia poprzednio dostatecznej wprawy w technice operacyjnej jest niemożliwe. Stosunkowo najrzadziej spotykamy gruczoły dodatkowe u psów i kotów; tem też tłómaczy się, że u tych najpewniej występują po operacji objawy charłactwa. Te więc okoliczności, o których wspomniałem, są powodem mylnego mniemania, że nie u wszystkich zwierząt gruczoł tarczykowy jest do życia potrzebny. Dzisiaj nie ulega wątpliwości, że wszystkie zwierzęta po całkowitem wycięciu gruczołu tarczowego wraz z gruczołami dodatkowymi giną po krótszym lub dłuższym czasie, wśród typowego objawu choroby, t. z. „caehexia strumipriva“, albo tężyczka.

Najwybitniejsze objawy tej choroby odnieść się dadzą do zaburzeń w układzie nerwowym, które wedle H u g l i n g s - J a k s o n a, podzielić możemy na dwie gromady, a mianowicie: 1) objawy podrażnienia i 2) objawy porażenia układu nerwowego.

*Ad 1.* Jednym z pierwszych objawów, jakie spotykamy u zwierzęcia po operacji, jest drżenie włókienkowe wszystkich mięśni, które w nieznacznym stopniu możemy zauważyć już po 12 godzinach. Drżenie to jest nadzwyczajnie wybitne. Jeżeli uchwycimy którą z kończyn zwierzęcia, albo położymy rękę na grzbiecie, możemy je dokładnie wyczuć, doznając wrażenia falowania mięśni. Pojedyncze skurcze występują po sobie szybko, a wedle obliczeń ilość ich wynosi 8—10 na sekundę. Po pewnym czasie skurcze występują częściej i trwają dłużej tak, że przychodzi wreszcie do zsumowania się ich, wynikiem czego jest tężec. Oprócz tych kurczów tężcowych, trwających ciągle, występują od czasu do czasu napady na przemian, to drgawkowe, to tężcowe

w rozmaitych gromadach mięśni, albo też w całym układzie mięśniowym, które przypominają bardzo napady padaczkowe.

*Ad 2.* Po tym pierwszym okresie, którego długość ściśle oznaczyć się nie da, występują objawy zmniejszonej czynności układu nerwowego, znamionujące się kurczowemi porażeniami ruchowemi, zaburzeniami w zakresie czucia i zupełnem otrętwieniem, wśród których następuje śmierć.

Jakkolwiek w układzie nerwowym należałoby przede wszystkim szukać zmian chorobowych, któreby objaśniły objawy, występujące za życia, przeważna część autorów zajmowała się tylko znaczeniem fizyologicznem gruczołu tarczycowego; doświadczenia przeprowadzali tylko dla tego, żeby wykazać prawdziwość tego lub owego przypuszczenia co do znaczenia grucz. tarcz. dla ustroju. Ci, którzy, robiąc sekcję, opisywali zmiany w narządach wewnętrznych, także zaniedbywali badania układu nerwowego. Dokładniejsze dopiero prace w tym kierunku wykonali pierwsi: Albertini i Tizzoni. Badając mózg i rdzeń drobnowidowo, wykazali oni zmiany w komórkach i włóknach nerwowych. Te same spostrzeżenia zrobił również Rogowitsch. Zmiany, które mógł wykazać w komórkach kory mózgowej, opisuje on, jako obrzęk komórek (*gonflement trouble*) i ich wakuolizację. Komórki obrzękłe są wedle Rogowitscha powiększone, przedstawiają obrysy zatarte, wypustki ich są również obrzękłe. Około komórek znajdują się nagromadzone ciałka białe w ilości niestałej (6—12). W niektórych komórkach spotykał on leukocyty wewnątrz samej pierwszocy komórkowej. Oprócz powyższych zmian opisuje Rogowitsch komórki, których tylko część jest zmienioną, zamienioną w „masę ziarnistą“, w której spotykał leukocyty, a za dalszy okres tej zmiany uważa komórki, przemienione w całości w podobną masę ziarnistą (jak ją nazywa) i przepełnione leukocytami. Trzecią zmianą jest wakuolizacja; — komórki okazujące tę zmianę, wyglądają, jak gdyby podziurawione, barwią się jednak dobrze. Podobne zmiany wy-

kazał on również w komórkach jąder nerwów błędnego i podjęzykowego, jakkolwiek tutaj najczęściej spotykał tylko komórki obrzękłe.

Oprócz mózgu i rdzenia Rogowitsch badał także przysadkę mózgową (*hypophysis cerebri*), w której znalazł zmiany w postaci rozszerzenia i wypełnienia tętnic, żył i naczyń włosowatych krwią, zwiększenia ilości komórek przybłonkowych gruczołu i znaczne ich zwyrodnienie klejowate (koloidowe). Stan ten przysadki mózgu, uważa autor za wyraz zwiększonej jej czynności i sądzi, że jest ona narządem, który posiada jednakowe znaczenie fizyologiczne z gruczołem tarczycowym i po usunięciu tego ostatniego usiłuje przyjąć czynność zastępczą. W przypuszczeniu tem, które wedle nowszych zapatrywań nie okazało się prawdziwym, utwierdziło autora mylne mniemanie, że króliki dlatego nie giną po operacyi, gdyż mają dużą przysadkę, która jest w stanie zastąpić w zupełności czynność wyciętego gruczołu.

Dalsze badania drobnowidowe układu nerwowego ośrodkowego wykonali Schwarz i Schulze, ale wynik ich badań jest zupełnie różnym od poprzedniego; nie mogli oni mianowicie wykazać żadnych zmian.

Dwie obszerne prace, które się równocześnie ukazały, zawdzięczamy Koppowi i Langhansowi. Pierwszy z nich badał mózg, rdzeń i nerwy obwodowe z psów, którym Kocher wyciął gruczoł tarczycowy; drugi tylko nerwy obwodowe małpy i trzech ludzi, którzy umarli wśród objawów charłactwa (*cachexia strumipriva*), po całkowitem wyluszczeniu gruczołu tarczycowego z powodu wola. Kopp potwierdza wynik badań, wykonanych przez Rogowitscha w mózgu i rdzeniu. W preparatach, które badał sposobem Weigerta, wykazuje on zmiany we włóknach nerwowych, a względnie osłonkach włókien osiowych w mózgu i rdzeniu przedłużonym. Zmianę tę opisuje on, jako obrzęk włókien osiowych.

Langhans badał, jak wspomniałem, tylko nerwy obwodowe i wykazał w nich zmiany, występujące w po-

staci rozszerzenia i zgrubienia ścian naczyńiowych; dalej rozszerzenia przestworów chłonnych (*Lymphspalten*) pod nerwiem (*perineurium*), jako też w tkance śródnerwia. W przestworach chłonnych napotykał on komórki szczególnego kształtu, które nazywa jedno- i wielokomorowemi komórkami pęcherzykowatemi (*ein und mehrkammerige Blasen-zellen*), które są komórkami zmienionemi i obrzękłemi śródnerwia. Jako dalszą zmianę uważa nagromadzanie się na wewnętrznej stronie nerwia płaskich wiązek włókienek (*Fibrillen*), które powstały z rozszerzenia obwodowego przestworów chłonnych, zawierających w sobie włókna, przebiegające podłużnie i poprzecznie, a nadto komórki pęcherzykowate. Zmiany powyższe występują albo wszystkie razem, lub też każda z osobna. Jako charakterystyczną zmianę w nerwach podczas charłactwa (*cachexia strumipriva*), uważa autor rozszerzenie przestworów chłonnych, gdyż inne zmiany znajdują się czasami i w innych chorobach.

Wynik tych badań podałem tylko dla zaokrąglenia całego obrazu, jakkolwiek sam nie zajmowałem się zupełnie nerwami obwodowemi. Ostatnia praca na temat, o którym mowa, jest rozprawa *Quervaina*. Badał on mózg i rdzeń kotów, psów i jednej małpy po wycięciu gruczołu tarczycowego. Twierdzi, że w komórkach nerwowych mózgu i rdzenia niema żadnych zmian, a te komórki, które gdzieniegdzie przedstawiają obraz nieprawidłowy, spotykał także u zwierząt prawidłowych i odnosi je do sposobów stwardniania i barwienia. Natomiast zgadza się ze spostrzeżeniem innych autorów co do zmian we włóknach nerwowych mózgu i rdzenia.

Ta różnica zdań i niepewność, jaka w tej sprawie do dziś istnieje, zachęciła mię do przeprowadzenia jeszcze raz doświadczeń z zachowaniem wszelkich możebnych ostrożności. Przedewszystkiem sporządziłem znaczną liczbę preparatów niżej podanymi sposobami z mózgu i rdzenia zwierząt prawidłowych. Dokładnie tychsamych sposobów używałem w dalszych badaniach; mózg i rdzeń wyjmowałem bezpośrednio po zabiciu zwierzęcia, a te które zginęły śmiercią

naturalną, nie leżały dłużej nad 3—6 godzin, a zatem zmiany pośmiertne można tu stanowczo wykluczyć.

Zanim przystąpię do skreślenia zmian patologicznych, opiszę pokrótce postępowanie przy operacji, objawy chorobowe, jakie spostrzegałem u zwierząt operowanych, sposoby stwardniania i barwienia badanych tkanek.

Po zanarkotyzowaniu psa, przywiązuję go do stolika operacyjnego. Po dokładnem obmyciu i ogoleniu sierści na szyi, prowadzę cięcie w linii środkowej ciała, od chrząstki pierścieniowej ku dołowi, na 6—8 ctm. długie. W ten sposób dochodzę do mięśni, które na tępo rozdzielam, najpierw po jednej, a następnie po drugiej stronie od tchawicy, tak długo, dopóki nie zobaczę płatu gruczołu tarczycowego, który od otoczenia daje się odróżnić swą sino-czerwoną barwą. Teraz oddzielam gruczoł od mięśni (na tępo), naciągając go dość silnie ku przodowi, co umożliwia dostęp do jego tylnej ściany w celu oddzielenia n. zwrotnego. Po takim oddzieleniu trzyma się on jeszcze od góry na tętnicy i żyłe tarczycowej górnej, od dołu zaś na żyłe tarczycowej dolnej. Pod naczynia te podprowadzam podwójną podwiązkę, podwiązuję ich końce dośrodkowy i obwodowy, a następnie przecinam je między podwiązkami. Podwiązkę górną można założyć na obydwie naczynia razem. Uporawszy się z jednym płatem, wyłuszcza w podobny sposób i drugi płat gruczołu. Postępując w opisany sposób, nie otrzymuję prawie żadnego krwotoku, który, zasłaniając pole operacyjne, znacznie utrudnia zabieg. Po wyjęciu obydwu płatów gruczołu, osuszam ranę wacikiem (by się przekonać, czy które większe naczynie nie krwawi), przepłókuję jakimkolwiek płynem odkażającym i zaszywam skórę silnym jedwabiem, dokładnie odkażonym. Ranę zewnętrzną zalepiam kleiną (kolodynem) z jodoformem. Niczem nie różni się operacja ta, wykonywana na kotach, chyba tylko tem, że uspienie winno być powierzchowne, gdyż koty źle znoszą działanie chloroformu i eteru. U królików i szczurów płaty boczne gruczołu tarczycowego są połączone wężiną (*isthmus*) Operując te zwierzęta, uważać musimy, by płatu

tego nie naciąć, gdyż powstaje wtedy krwotok. U szczurów, które mają gruczoł tarczycowy bardzo ściśle połączony z tchawicą i przełykiem, operacya jest prawdziwie trudną.

Do doświadczeń użyłem 6 królików, 4 psy, 3 koty, i 4 szczury. Wszystkie szczury padły w dwa dni po operacyi, nie przedstawiając żadnych wybitniejszych zbroceń. Nie sądzę, żeby śmierć ich nastąpiła skutkiem braku gruczołu tarczycowego, ale raczej wskutek samego zabiegu operacyjnego. Christiani, który doświadczenia wykonał na bardzo znacznej liczbie szczurów, spostrzegał u nich stale bardzo typowe objawy chorobowe. Jakkolwiek przy operacyi postępowałem wedle wskazówek przez niego podanych, nie udało mi się ani razu otrzymać pożądanego wyniku i dlatego zaniechałem zupełnie dalszych doświadczeń na tych zwierzętach.

Z 6 operowanych królików otrzymałem tylko u 5-ciu typowy obraz chorobowy, jaki występuje u zwierząt po usunięciu gruczołu tarczycowego. Jako powód ujemnego wyniku u szóstego królika, przyjąć muszę niedokładność w sposobie operacyjnym.

Królik I, 4-miesięczny, operowany 31/I 1899. W dwie godziny po operacyi, jako też cały dzień następny, zachowuje się prawidłowo. Trzeciego dnia zauważyć można drżenie włókienkowe mięśni, które bardzo dokładnie daje się wyczuć, jeżeli zwierzęciu położymy rękę na grzbiecie. Czwartego dnia zwierzę widocznie smutne, przyjmuje mało pokarmów, oddech przyspieszony, od czasu do czasu występują kurcze drgawkowe w kończynach tylnych. Po wprowadzeniu ciepłomierza do odbyticy występują kurcze drgawkowe we wszystkich mięśniach kończyn i tułowia, które przechodzą w skurcz tężcowy tych samych mięśni. Tego samego dnia wieczorem wystąpił bardzo wyraźny niedowład kończyn tylnych. Próba wywołania drgawek przez wprowadzenie pręcika szklanego do odbyticy — pozostaje bez skutku. Piątego dnia zwierzę leży na boku, postawione na nogi. upada; co pewien czas występują drgawki w kończynach przednich i tylnych. Podobny stan utrzymuje się przez dzień następny aż do popołudnia. Zabity dnia 6-go.

Królik II, 3-miesięczny, operowany 10/II 1899, przedstawia zupełnie podobny obraz chorobowy, jak królik poprzedni, z tą tylko różnicą, że początek schorzenia dał się zauważyć u tego zwierzęcia do-

piero pod koniec trzeciego dnia. Okres, w którym występowały kurcze drgawkowe i tężcowe. spostrzegalem piątego dnia. Drgawki powtarzały się często, trwały każdym razem niespełna jedną minutę. Śmierć naturalna dnia 10-go.

Królik III, 8-miesięczny, operowany 10/II 1899. Początek choroby wystąpił u niego z końcem drugiego dnia i obraz chorobowy nie różnił się od tego, który spotkaliśmy u poprzednich. Zabity dnia 7-go.

Królik IV, 3-miesięczny, operowany 19/II 1899. Pierwsze objawy chorobowe wystąpiły na drugi dzień po operacji. Dalszy przebieg podobny, jak u zwierząt poprzednich. Dziewiątego dnia po operacji znaleziono rano zwierzę nieżywe.

Królik V, 4-miesięczny, operowany 19/II 1899, zachowuje się podobnie, jak poprzednie. Pierwszy początek schorzenia zauważyć można było u niego w dniu drugim. Okres drgawek trwał od trzeciego do piątego dnia choroby. Śmierć wśród objawów porażennych dn. 9-go.

Królik VI, 3-miesięczny, operowany 10/II 1899. Pierwsze dwa dni po operacji zwierzę nieco smutniejsze, przyjmuje nie wiele pokarmów, w ciągu jednak dni następnych znacznie się poprawia i nie przedstawia żadnych objawów chorobowych. Zupelnie prawidłowo zachowuje się przez następne dwa miesiące. U tego zwierzęcia operacja nie miała żadnego wpływu na zdrowie. Po dwóch miesiącach po operacji użyty został do innego doświadczenia.

Pies I, 5 6-miesięczny, operowany 2/V 1899. Na drugi dzień po operacji bardzo wyraźne drżenie wszystkich mięśni, lekki niedowład kończyn tylnych. Trzeciego dnia występują w kończynach często drgawki, szczególnie w tylnych, chód wybitnie kurczowy (spastyczny). Czwartego dnia zwierzę leży na ziemi z kończynami wyciągniętymi, które stawiają znaczny opór przy wykonywaniu ruchów w stawach; postawione na nogi, upada. W dniach następnych drgawki niewyraźne. Zabity dnia 6-go.

Pies II, jednoroczny, operowany 2/V 1899. Objawy podobne do poprzednich; dnia 4-go napady drgawek podobne do padaczkowych z brakiem odruchu rogówkowego. Bardzo obfita wydzielina z worka spojówkowego. Dnia 6-go stwierdzono bardzo znacznego stopnia wychudzenie, drgawki mniej częste. Zwierzę nie oddziaływa na silne ukłócia w kończyn tylne. Śmierć dnia 7-go.

Pies III, 8-miesięczny, operowany 6/V 1899 Śmierć dnia 8-go, przedstawia ten sam obraz chorobowy, jak zwierzęta poprzednie.

Pies IV, 6-miesięczny, operowany 8/V 1899. Pierwsze objawy chorobowe wystąpiły na drugi dzień, nie różniły się od objawów, które widzieć było można u poprzednich zwierząt, również podobny był dalszy przebieg schorzenia. Śmierć dnia 9-go.

Kot I, 3-miesięczny, operowany 27/V 1899. W niespełna 24 go-

dzin po operacyi zwierzę smutne, chowa się po kątach, często miauczy, okazuje drżenie mięśni tułowia i kończyn, które w ciągu dnia bardzo znacznie się wzmagają. Dnia 3-go stwierdzamy porażenie sztywność kończyn przednich i tylnych. Zwierzę leży na jednym z boków, postawione na nogi, staje częścią grzbietową, stopy i nogi silnie rozkracza. Chód bardzo utrudniony, chwiejny. Dnia 4-go bardzo częste napady kurczów drgawkowych we wszystkich mięśniach, które następnie przechodzą w kurcze tępcowe. Kurcze tępcowe występują także w mięśniach karku i grzbietu, wskutek czego zwierzę w czasie napadu jest ku tyłowi wygięte. Podobny stan utrzymuje się cały dzień następnego, jakkolwiek napady drgawek o mniejszym nasileniu. Zabity d. 7-go.

Kot II, 3—4-miesięczny, operowany 1/VI 1899, okazuje zupełnie podobny obraz chorobowy, jak zwierzę poprzednie. Okres, w którym obok porażenia sztywnego występują kurcze drgawkowe i tępcowe trwa przez dwa dni, od dnia 3—5-go. Po tym okresie ustępują nieco objawy porażenne, zwierzę może się utrzymać na nogach, od czasu do czasu występują chwilę trwające drgawki w jednej z kończyn, zupełnie przypominające ruchy, jakie kot wykonuje, chcąc otrząsnąć nogę zabłoconą; dnia 6-go zwierzę bardzo wychudzone nie przyjmuje pokarmów. Drgawek niema zupełnie. Leży skulone, a postawione na nogi pozostaje długi czas nieruchomo w tej pozycji. Nie oddziaływa na dość silne ukłucia igłą. Oddechy przyspieszone. Podobny stan utrzymuje się jeszcze dwa dni Dnia 9-go śmierć naturalna.

Kot III. 3—4-miesięczny, operowany 10/VI 1899 Dnia 3-go po operacyi kończyny przedstawiają wybitny obraz porażenia kurczowego, niczem nie różniący się od tego, który widzieliśmy u poprzednich zwierząt, o tyle tylko ciekawy, że zwierzę, postawione na nogi, usiłuje iść, przyczem ruch postępowy, początkowo powolny, zaczyna stawać się coraz szybszym tak, że w końcu zwierzę biegnie, przyczem wykonuje szczególne ruchy kończynami tylnymi, podobne do ruchów wierzgającego w biegu konia; upada wreszcie, rozkraczając szeroko kończyny tylne. Podobne zбочenia ruchowe występują każdego razu, gdy zwierzę, postawione na nogi, zamierza iść. Dnia 6-go rano objawy porażenia kończyn i drgawki, które się często i ze znacznym nasileniem powtarzały, ustępują nieco, wieczorem tego samego dnia kot został zabity.

Do stwardnienia i barwienia mózgu i rdzenia używałem kilka sposobów, zależnie od tego, czy chodziło mi o badanie włókien, czy też komórek nerwowych. Do wykazania przypuszczalnych zmian we włóknach używałem częścią sposobu Weigerta-Pala, częścią zaś sposobu Marchiego.

Pierwszy polega na tem, że mózg lub też rdzeń zanurzamy w płynie Müllera<sup>1)</sup>, w którym musi pozostać dłuższy czas, a mianowicie 4 tygodnie do 3 miesięcy, zależnie od wielkości danego kawałka. Czas ten skrócić możemy znacznie (do 8—12 dni), przechowując naczynie z tkanką w cieplarni, ogrzanej do 25—30° C. Skoro skrawki dostatecznie stwardniały, opłókuje je w wodzie i wkładamy, w celu odwodnienia, na dwa dni do 96<sup>o</sup>/<sub>o</sub> wysokoku, następnie na jeden dzień do wysokoku bezwodnego, zkąd przenosimy do płynnej celoidyny, gdzie je przez kilka dni pozostawiamy, by się nią dostatecznie nasyciły. Skoro to nastąpiło, przyklejamy skrawki gęstym roztworem celoidyny na korku i pozostawiamy je w suchym powietrzu tak długo, dopóki celoidyna dostatecznie nie stwardnieje. Teraz możemy przystąpić do sporządzenia skrawków na mikrotomie, które powinny być możliwie cienkie. Skrawki te barwimy hematoksyliną<sup>2)</sup>, w której pozostają przez 24 godzin. Do barwika tego dodajemy przed użyciem kilka kropli nasyconego wodnego roztworu węgla litowego. Po 24 godzinach spłókuje je wodą, odbarwiamy przez 1—5 minut w  $\frac{1}{4}$ <sup>o</sup>/<sub>o</sub> roztworze nadmanganianu potasowego, a następnie różniczkujemy w roztworze, złożonym z 1 grm. kwasu szczawowego, 1 grm. siarkanu sodowego i 200 grm. wody. Rozczyn ten powinien być każdorazowo przed użyciem świeżo sporządzony; w nim pozostawiamy skrawki te tak długo, dopóki nie zniknie zabarwienie brązowe, pochodzące od nadmanganianu potasowego, następnie spłókuje je wodą destylowaną, odwadniamy w wysokoku bezwodnym, prześwietlamy w karbolksylolu (ksylolu 90 grm., kwasu karbolowego zgęszczonego 10 grm.). Po kilku minutach wyjmujemy je, umieszczamy na szkiełku podstawowym, osuszamy bibułą, dajemy kroplę gęstej żywicy damar i przykrywamy szkiełkiem nakrywko-

<sup>1)</sup> 10 części dwuchromianu potasowego, 5 części siarkanu potasowego — rozpuszczone w 800 częściach wody.

<sup>2)</sup> 1 gram hematoksyliny rozpuszczony w 100 grm. gorącej wody z dodatkiem 10 grm. wysokoku.

wem. Przy użyciu tego sposobu barwi się osłonka rdzenna niebiesko-fioletowo, albo nieco brązowo. Chcąc otrzymać równocześnie obraz włókna rdzennego, podbarwić musimy preparat karminem.

Sposób barwienia Marchiego polega na tem, że kawałki mózgu lub rdzenia, nie grubsze nad 2—3 mm., a stwardnione w płynie Müllera, przenosimy na 10 dni do roztworu, złożonego z 2 części tego płynu z dodatkiem 1 części 1% roztworu kwasu nadosmowego. Po 10 dniach odwadniamy je w bezwodnym wysoku, przenosimy na pewien czas do płynnej celoidyny, a następnie krajemy mikrotomem. Skrawki nie cieńsze od 5—8 podziałek odwadniamy w wysoku, prześwietlamy w karbolksylolu, przenosimy na szkiełko i polewamy grubą warstwą żywicy damar, osuszywszy poprzednio dokładnie bibułą. Szkiełko nakrywkowego nie potrzeba. Włókna prawidłowe barwią się tym sposobem blado-brązowo, podczas gdy w zwyrodniałych spotykamy liczne czarne punkty rozmaitej wielkości.

Do barwienia komórek nerwowych najodpowiedniejszy jest sposób Nissla. Małe kawałki tkanki stwardniamy przez 24 godzin w 10% roztworze formaliny, a następnie 2—3 dni w bezwodnym wysoku, zmieniając go 2—3 razy, naklejamy je na korku gumą arabską, albo też celoidyną, a skoro ta zaschnie, krajemy mikrotomem. Ponieważ do wykazania budowy komórki i zmian patologicznych skrawki muszą być bardzo cienkie, nie możemy ich sporządzać na zwyczajnie używanych mikrotomach. Bardzo dobrze nadaje się do tego mikrotom pomysłu Frommego, który pozwala otrzymać skrawki o grubości 6—10  $\mu$ , a nawet i cieńsze. Do barwienia używamy błękitu metylowego<sup>1)</sup>. W barwiku tym gotujemy skrawki 1—5 minut nad parą wodną. Następnie odbarwiamy je w alkoholu z dodatkiem aniliny (wysoku 90, olejku anilinowego 10) dopóki odcho-

<sup>1)</sup> Methylenblau, patent B., rozpuszczony w ilości 3.75 grm. w litrze wody z dodatkiem 1.75 grm. mydła weneckiego.

dzą znaczne obłoczki barwika. Następnie przenosimy je na szkiełko, osuszamy bibułą, prześwietlamy kroplą olejku kajputowego, osuszamy ponownie bibułą, dajemy kroplę kalafonii rozpuszczonej w benzynie, albo balsamu kanadyjskiego, poczem przykrywamy szkiełkiem nakrywkowym. Jeżeli preparaty długo przechowujemy, tworzą się często drobne kryształki kalafonii, co łatwo usunąć, przesuwając preparat parę razy nad lampką spirytusową. Wadą tego sposobu jest to, że preparaty po pewnym czasie bledną i niepozwalają widzieć obrazów tak, jak one wyglądały, kiedy preparat był świeży. Chcąc mieć dokładne pojęcie o budowie komórki, trzeba ją oglądać zaraz po wykończeniu każdego preparatu.

Mając w dalszym ciągu nieco dokładniej opisać komórki patologiczne, sądzę, że nie od rzeczy będzie przypomnieć czytelnikowi budowę prawidłowej komórki nerwowej, tak, jak się ona przedstawia w świetle badań dzisiejszych. Oglądając pod drobnowidem komórkę nerwową, n. p. z rogu przedniego rdzenia, widzimy, że pierwoszcza jej składa się z dwóch istot, ściśle się różniących pod względem swej budowy i zdolności barwienia się. Pierwsza z nich „ukształtowana“ (*geformte Substanz, chromatophile Substanz*) występuje jako twór kształtu ziarn, stożków, wrzecion, drobnych bryłek, które się barwią bardzo wybitnie stósownymi barwnikami. Twory te rozmaicie nazywane, będą mienić w dalszym ciągu, wedle Helda, „ciałkami Nissla“. Druga istota — „bezkształtna“ — występuje w komórce w postaci siatki, w której oczkach znajdujemy ciała Nissla. Istota ta barwi się słabo i w ten sposób wyraźnie odbija od reszty pierwoszczy. Stosunek obu tych istot względem siebie i względem jądra jest różny w rozmaitych komórkach i wedle tego Nissl rozróżnia kilka rodzajów komórek i daje im rozmaite nazwy, sądząc, że każdy rodzaj ma inne znaczenie fizyologiczne i spełnia inne czynności. Rozróżnienie kilku rodzajów komórek nie ma jednak wybitnego znaczenia dla badań anatomo-patologicznych, nie będę więc nad tem dłużej się zatrzymywał.

Oglądając ciała Nissla przy małym powiększeniu wi-

dzimy, że przedstawiają się one, jako twory jednolite wyżej wspomnianego kształtu; jeżeli jednak użyjemy powiększenia znaczniejszego (imersya), to na bardzo cienko krajanych preparatach przekonywujemy się, że tak nie jest. Składają się one mianowicie z bardzo drobnutkich ziarenek, które są połączone ze sobą istotą kitową. Ciałka Nissla widzimy nie tylko wśród pierwoszczy komórki, ale znajdują się one także i w wypustkach. Począwszy od miejsca wyjścia wypustek jest ich coraz mniej. Istota nie barwiąca się, którą nazwijmy istotą podstawową, występuje w komórce w kształcie pasemek bezbarwnych pomiędzy ciałkami Nissla. Budowa tej istoty nie jest do dziś znana. O ile posiadamy wiele sposobów barwienia ciałek Nissla, nie mamy ani jednego, któryby nam dozwolił zabarwić dokładnie tę część komórki, a tem samem i wglądnąć w jej budowę najdrobniejszą. Niektórzy autorowie chcą się w niej dopatrzeć budowy włókienkowej, podczas gdy inni temu przeczą. Istota podstawowa, wypełniając ciało komórki, tworzy drobną siateczkę, w której oczkach leżą ciała Nissla, mające kształt zależny od kształtu oczek siatki. Należy tutaj jeszcze wspomnieć o jednym składniku pierwoszczy komórki, to jest o barwiku (*Pigment*), który spotykamy najczęściej w komórkach ruchowych rogów przednich rdzenia, pasie Clarkiego, komórkach ruchowych kory mózgowej i zwójach spółczulnych. Na preparatach, sporządzonych sposobem Nissla, w miejscach, gdzie barwik jest nagromadzony, nie spotykamy ciałek Nissla, co bynajmniej nie pozwala nam uważać komórek za patologiczne. W komórkach nerwowych zwierząt spotykamy barwik tylko bardzo wyjątkowo.

Jeżeli zadamy sobie teraz pytanie, czy ciała Nissla są tworam, istniejącymi za życia, czy też powstałymi po śmierci pod wpływem płynów, używanych do stwardnienia, to pytanie to musimy na razie pozostawić bez odpowiedzi. Nie ma to jednak żadnego praktycznego znaczenia dla badań anatomo-patologicznych. Jeżeli, badając cały szereg preparatów z rozmaitych zwierząt zdrowych tym samym sposobem, otrzymamy każdym razem jednakowe obrazy

komórek, to przyjdziemy do przekonania, że komórki stałe tak a tak wyglądają i nazwiemy je prawidłowymi. Jeżeli natomiast w układzie nerwowym, badanym tymi samymi sposobami, spotykamy komórki, które różnić się będą w swej budowie od komórek, które nazwaliśmy prawidłowymi, to musimy je nazwać komórkami patologicznymi.

Dalszą częścią składową komórki jest jądro. Jest to twór kształtu mniej więcej kulistego, albo jajowatego. Zależy to częściowo od kształtu komórki. Położone w środku samej pierwoszczy komórkowej, jakkolwiek czasami spotykamy je przesunięte mniej lub więcej ku jednej ścianie komórkowej. Błękitem metylenowym barwi się słabo niebiesko tak, że wybitnie odbija od reszty komórki. Drobniejszych szczegółów jego budowy dotychczas nie znamy. Wiemy tylko, że posiada osłonkę, która z wszystkich stron otacza jego pierwoszczę, wewnątrz której spotykamy stałe jąderko, barwiące się bardzo silnie. Jąderko to leży mniej lub więcej w samym środku jądra. W pierwoszczy jądrowej spotykamy czasami miejsca nieco silniej zabarwione, aniżeli jej reszta, które przedstawiają się jakgdyby plamy. O znaczeniu ich nic bliższego nie wiemy. W jąderku spotykamy czasami jądereczko, a tu i ówdzie, jakkolwiek dość rzadko, zamiast jednego jąderka, widzimy ich dwa; są one wtenczas mniejsze.

Zastanówmy się teraz nad tem, jak przedstawia się układ nerwowy ośrodkowy zwierząt operowanych. Makroskopowo uderza nas przedewszystkiem przekrwienie, które o wiele wybitniejsze jest w oponach i mięszu mózgu, aniżeli w rdzeniu i oponach rdzeniowych. Naczynia krwionośne opony twardej, a jeszcze wyraźniej miękiej, są porozszerzane, tworzą drobną siateczkę. Tu i ówdzie spotykamy drobne wynaczynionki, które wielkością swoją nie przekraczają główki od szpilki, nie są one jednak zbyt obfite. Opony zresztą nie przedstawiają innych zmian, może są nieco obrzękłe. Sam mózg na przekroju przedstawia się również przekrwiony, bardziej różowo zabarwiony, aniżeli u zwierząt prawidłowych. Wynaczynionek, o których wspominają niektórzy autorowie,

nie spotkałem nigdzie. Odmienne zabarwienie mózgu, spowodowane przekrwieniem, można bardzo dokładnie rozpoznać, jeżeli ten leżał nawet długi czas w roztworze formaliny. Podczas gdy mózg prawidłowy po dłuższym leżeniu we wspomnianym płynie przyjmuje zabarwienie blade żółte, przypominające nieco parafinę, mózg zwierząt operowanych zachowuje swoje różowo-rdzawe zabarwienie, które pochodzi od przepełnienia naczyń krwią.

Powyższe zmiany w znacznie mniejszym stopniu spotykamy w rdzeniu.

O wiele wybitniejsze zmiany spotykamy drobnowidowo w mózgu, a przede wszystkim w komórkach kory mózgowej. Przeglądając preparat, sporządzony sposobem Nissla, bez względu z jakiej okolicy i jakiego zwoju pochodzi, przekonujemy się, że komórki prawidłowe znajdują się tylko pojedynczo tu i owdzie rozsiane, przeważna zaś ich ilość okazuje większe lub mniejsze zmiany patologiczne. Zmiany te podzielić możemy na dwa rozmaite rodzaje, a w nich znowu rozróżnić kilka okresów. Przede wszystkim uderza nas znaczna niejednorodność w barwieniu się komórek. Podczas gdy komórki w prawidłowej korze mózgowej są wszystkie jednakowo zabarwione, — tu i owdzie spotykamy tylko komórkę silniej albo słabiej zabarwioną od innych, — tutaj spotykamy całe gromady komórek zabarwionych bardzo słabo, podczas gdy inne barwią się ciemno-niebiesko. Te różnice widzimy najlepiej, używając niezbyt silnego powiększenia. (Nr. 6 obj. 4. okul. Reicherta). Przeglądając się najpierw przy dużym powiększeniu komórkom słabo się barwiącym, przekonujemy się przede wszystkim, że utraciły one mniej lub więcej swój kształt piramid, a zbliżone są do tworów jajowatych. Wypustki ich są bardzo niewyraźne, a czasami wprost rozpoznać się nie dają. Stosunkowo najczęściej widzieć jeszcze możemy wypustkę, odchodzącą ku powierzchni kory mózgowej, ale jest ona tylko na bardzo małej przestrzeni widoczna. Pierwszocza komórkowa przedstawia się zupełnie zmienioną. Podczas gdy w komórce pra-

widłowej widzimy silnie zabarwione ciała Nissla, ułożone w istocie bezbarwnej, tutaj budowy tej dostrzedz nie mo-

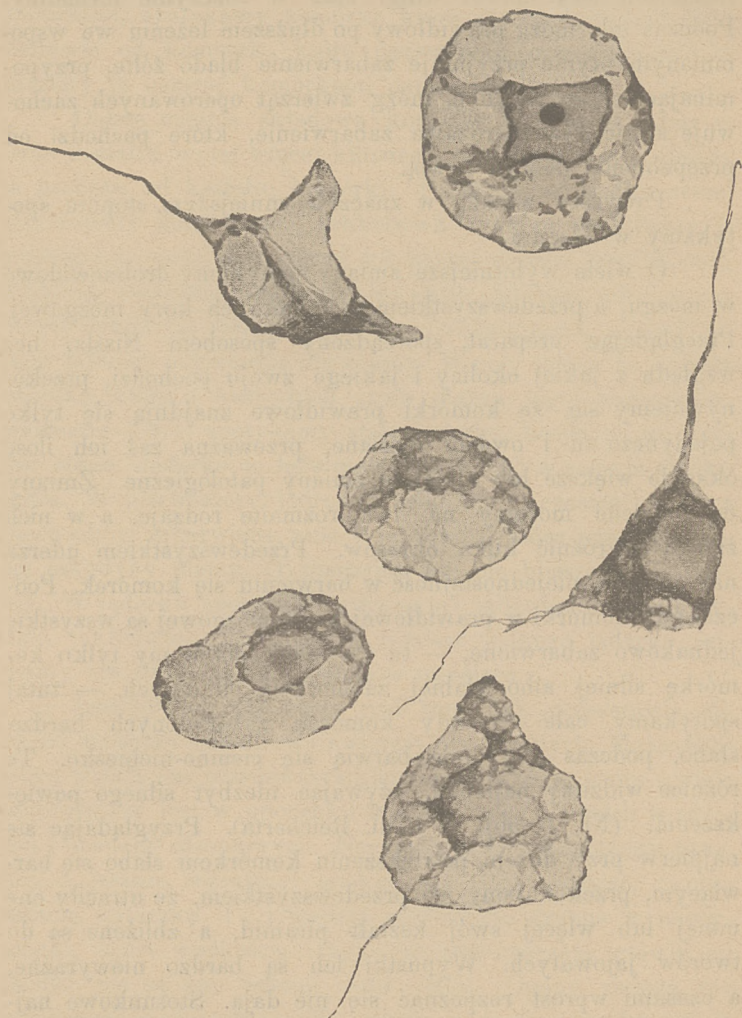

Fig. 1.

gdy druga nie barwi się zupełnie, albo bardzo słabo. Stałego obrazu tej zmiany (chromatolysis) nakreślić nie można.

żemy. Jedna część komórki jest silnie zabarwioną, podczas gdy w jednych komórkach istota barwiąca się nagromadzoną jest w kształcie pierścienia na obwodzie komórki, w innych widzimy ją około jądra, a części obwodowe komórki są słabo zabarwione. Jeszcze częściej widzimy komórki, w których miejsca niebarwiące się występują w postaci luk w mniejszej lub większej ilości. W miejscach bezbarwnych spotykamy tu i owdzie drobniutki ciała rozmaitego kształtu. Zmiany te w komórkach są następstwem rozpadu pierwoszczy komórkowej, która zamienia się w drobnoziarnistą masę i gromadzi się raz około jądra, raz na obwodzie, innym razem w kształcie wysepek. Jako ostateczny stopień tej zmiany uważać musimy komórki, które widzieć możemy tylko przy bardzo znacznem powiększeniu, a to dla tego, że są tak słabo zabarwione i to tylko w częściach obwodowych, że ich przy małym powiększeniu nie widzimy.

Jądra tych komórek są również słabo zabarwione, najczęściej o zmienionym kształcie, albo ich wcale nie widać. (Fig. 1).

Oprócz powyżej opisanych zmian spotykamy jeszcze inne, bardzo cechujące, których nie miałem sposobności widzieć w żadnym innym procesie patologicznym. Są to mianowicie komórki zabarwione bardzo silnie w stanie chromatofilii, w których jakiejś drobniejszej budowy trudno się dopatrzeć. Ciało komórki przedstawia się prawie jednostajnie zabarwione na ciemno-niebiesko, wewnątrz którego czasami można się dopatrzeć miejsca jaśniejszego, w którym widać ciemniejszy punkt. Jest to jądro, którego zarysy niedają się ściśle określić. Komórki te posiadają bardzo długą wypustkę jednostajnie zabarwioną, wężykowato pokręconą, którą możemy widzieć na znacznej przestrzeni. Wypustkę wężykowatą długą widzimy zwykle tylko jedną, podczas gdy inne są cieńsze i krótkie. Budowa tych wypustek jest zupełnie jednostajna. Komórki tego kształtu spotykamy najczęściej w warstwach bardziej powierzchownych kory mózgowej, gdzie możemy je widzieć w bardzo znacznej ilości ułożone

obok siebie; pojedynczo rozsiane, spotykamy je w niższych częściach kory mózgowej. Bardzo zbliżone do tych są komórki barwiące się słabiej o krótkich i cienkich wypustkach, których pierwoszcza jest zupełnie jednostajnie zabarwiona. Postacie te stanowią przejście obydwu opisanych zmian (Fig. 2).

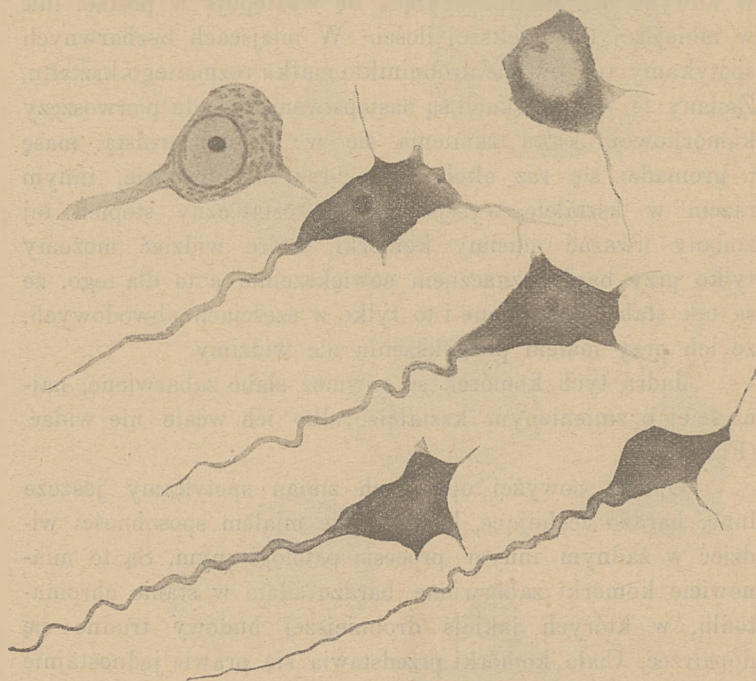


Fig. 2.

Nagromadzenia się ciałek białych około komórek, albo też wewnątrz ich, o którym wspomina Rogowitsch, nie spotkałem nigdzie. Zmiany w komórkach, wyżej opisane, spotykamy w korze mózgowej, a szczególnie w płatach bardziej ku przodowi jej położonych i w ośrodkach dróg ruchowych. Komórki jąder nerwów mózgowych i zwojów podstawowych przedstawiają się zupełnie prawidłowo, tak samo, jak komórki rdzenia. Badanie rdzenia i mózgu sposobem Marchiego dało wynik ujemny. Jakkolwiek tu i owdzie spotykamy

miejsca podejrzane, to jednak nie można z pewnością twierdzić, by były patologiczne. Natomiast spotykamy zmiany we włóknach nerwowych, barwionych sposobem Weigerta, a podbarwionych karminem:

u królika	Nr. II, IV, V
u psa	Nr. IV,
u kota	Nr. I, II.

Zmiany te widzimy częścią we włóknie rdzennem, a częścią w osłonie rdzennej. Włókna osiowe przedstawiają się obrzękłe, grubsze od włókien prawidłowych. Jakkolwiek grubość włókien nerwowych u psów i kotów jest ilością bardzo niestałą, to przecież przekraczają one grubość nawet najgrubszych włókien u zwierząt zdrowych. Widzieć to możemy szczególnie dobrze na preparatach, krajanych podłużnie. Dość często zauważyć możemy również, że włókna rdzenne nie przebiegają prosto, ale są wężykowato pokręcone. Osłonka rdzenna barwi się w wielu miejscach znacznie gorzej, aniżeli w rdzeniu zwierząt prawidłowych, ponadto widać bardzo wybitny jej obrzęk. Obrzęk ten nie rozciąga się jednostajnie w przebiegu włókna, ale występuje w jednym miejscu, dalej widzimy znowu włókno prawidłowe, znowu obrzękłe w ten sposób, że przyjmuje ono wejrzenie różańca, co na bardzo znacznych przestrzeniach widzieć możemy. Wybitnie szczególnie występuje to we włóknach grubszych.

Zmiany te, jakkolwiek niezbyt rozległe, spotykamy stale w drogach piramidalnych, a zresztą rozmieszczone tu i owdzie bez jakiegokolwiek systemu w mózgu, rdzeniu przedłużonym i rdzeniu aż do części grzbietowej. W dalszych częściach rdzenia włókna przedstawiają obraz prawidłowy. Zmiany te uważać należy za drugorzędne, wywołane zmianami w komórkach kory mózgowej. Tłómaczenie to usprawiedliwia nam brak zmian we włóknach u tych zwierząt, które krócej żyły. Do wytworzenia się bowiem zmian we włóknach, którebyśmy mogli na pewno naszymi sposobami badania wykazać, potrzeba pewnego czasu, przynajmniej 2 dni. Nieco prędzej powstają zmiany w najbliższem otoczeniu

ogniska, które bezpośrednio uszkadza rdzeń albo mózg, np. po przecięciu rdzenia już po 12 godzinach widzieć można nieznaczne zmiany we włóknach blisko ich przecięcia. Jeżeli jednak oglądać będziemy włókna, bardziej oddalone od ogniska, przerywającego ciągłość neuronu, to dopiero po kilku dniach zauważymy w nich pierwsze zmiany.

Doświadczalnie możemy wywołać proces zstępującego zwyrodnienia włókien dróg piramidalnych, niszcząc części kory mózgowej, w których biorą swój początek tj. w zwojach środkowych. Podobne zwyrodnienie wystąpi także wtenczas, jeżeli komórki wspomnianej części mózgu ulegną schorzeniu, które prowadzi do ich zaniku, jak w naszym przypadku. Zmiany chorobowe we włóknach zaczną się wytwarzać wtenczas dopiero, kiedy stan patologiczny komórek dojdzie do pewnego stopnia, skutkiem czego one tracą swoją zdolność odżywczą (troficzną). Przyjąć musimy, że w naszym przypadku sprawa chorobowa w komórkach kory mózgowej rozpoczyna się po pewnym czasie, a to najprawdopodobniej z chwilą, kiedy widzimy pierwsze objawy chorobowe, t. j. drgawki, czyli, jak wspomnieliśmy, okres podrażnienia. Proces chorobowy w komórkach postępując dalej, prowadzi wreszcie do rozpadu komórki, a w następstwie tego przychodzi do zmian we włóknach nerwowych, które początek swój biorą w tych komórkach.

Zbierając ostatecznie wynik powyższych doświadczeń i badań anatomo-patologicznych, dochodzimy do następujących wniosków:

1. U zwierząt po wycięciu gruczołu tarczowego występuje obraz chorobowy, który jest następstwem zmian patologicznych w komórkach nerwowych kory mózgowej.

2. Zmiany, jakie spotykamy we włóknach nerwowych, są przyrody drugorzędnej, wywołane zmianami chorobowymi w komórkach nerwowych.

## Piśmiennictwo.

1. Albertini et Tizoni: *Centralbl. für medic. Wiss.* XXIII, Nr. 13. —
2. Drobnik: *Archiv für exper. Path. und Pharmac.* —
3. Flesch: *Mitth. d. naturw. Gesellsch. Bern* 1897, str. 102. —
4. Friedmann: *Archiv f. Psych.* XIX, str. 244. —
5. Tenze: *Centralblatt für Neurol.* 1891, t. I. —
6. Gley: *Archives de physiol.* 892, str. 135 i 664. —
7. Goldscheider u. Flatau: *Normale et pathol. Anatomie der Nervenzelle.* —
8. Hofmeister: *Fortschritte d. Medicin* 1892, Nr. 3, 4. —
9. Horsley: *Internation. Beitr. z. wissenschaft. Medicin*, 1891. —
10. Kocher: *Archiv f. klin. Chirurgie* XXIX, str. 256. —
11. Kreyssig: *Virchow's Arch.*, tom 102, str. 286. —
12. Langhans: *Virchow's Arch.* 1892, str. 318. —
13. Löwenthal: *Rev. medic. de la Suisse rom.* 1887, VII. —
14. Nissl. —
15. Piscutti G. et G. Viola: *Medic. Centralbl.* 1889. —
16. Querwein: *Virchow's Arch.*, tom 133, str. 481. —
17. Quinquad: *Gaz. medic. de Paris*, 1891. —
18. Rogowitsch: *Ziegler's Beitr. zur pathol. Anat.*, t. IV. —
19. Tenze: *Arch. de physiol.* 1888. —
20. Tenze: *Centralbl. f. medic. Wissensch.* —
21. Rudinger: *Münch. medic. Wochenschr.* 1888. —
22. Schmid: *Berliner klin. Wochenschr.* 1886. —
23. Schönemann: *Virchow's Arch.* 1892. —
24. Stieda: *Ziegler's Beiträge Bd. VII.* —
25. Zoas: *Wiener medic. Wochenschr.* 1884. —
26. Cadeac et Guinard. —
27. Christiani: *Arch. de physiol.* V, 1893. —
28. Drobnik: *Arch. für experiment. Pathol. et Pharmac.* 1888. —
29. Eisellberg: *Verhandl. der deutsch. Gesellsch. f. Chirurgie* XXII, Congress 1893. —
30. Ewald et Rockwell: *Pflüger's Arch. Bd. XLVII.* —
31. Führ: *Archiv für experim. Path. et Pharmac.* 1886. Bd. 21. —
32. Kopp: *Virchow's Arch.* 1892. —
33. Ferrairi: —
34. Wagner: *Wiener med. Blätter*, 1884 VII Nr. 25 i 30.



Osobne odbicie z »Przeglądu lekarskiego« 1899.

